



4-2) 眼病変

1) 全体像

サルコイドーシスの眼病変は、本邦では肺病変に次いで多く、55～79%程度にみられるが、海外では25～50%程度と、頻度には人種差が存在する^{1,3)}。一方、人種を問わず、眼病変の年齢分布は20～30歳台（男女とも）と50～60歳台（女性）の二峰性のことが多い^{1,4,5)}。サルコイドーシスの主な眼病変はぶどう膜炎である^{1,3)}。ぶどう膜炎とは眼内組織であるぶどう膜（虹彩、毛様体、脈絡膜）や網膜、強膜、時に視神経などに、炎症細胞浸潤が生じている状態の総称である。ぶどう膜炎の原因疾患は多岐にわたるが、サルコイドーシスは同定可能なぶどう膜炎の中では本邦で最も多い（11～13%程度）ことが知られている^{13,14)}。世界的にはドイツの11%をはじめ¹⁵⁾、ぶどう膜炎の2～15%程度をサルコイドーシスが占めている¹⁾。日本人、白人とも高齢女性にぶどう膜炎の合併が多く^{5,7-9)}、日本人では汎ぶどう膜炎を呈することが多い^{2,3)}。一方、白人では汎ぶどう膜炎や中間部ぶどう膜炎が多く^{1,15)}、アフリカ系米国人女性には前部ぶどう膜炎が多い¹⁰⁾。その他、サルコイドーシスでみられる眼病変として、乾性角結膜炎、強膜炎・上強膜炎、眼付属器病変（涙腺や眼瞼における肉芽腫形成）などがある¹⁾。若年のアフリカ系米国人女性は他人種と比べ、眼付属器病変が多いとの報告がある¹¹⁾。また、ぶどう膜炎に顔面神経麻痺をはじめとする脳神経障害を伴う場合は本症を疑う⁶⁾。自覚症状として、霧視、視力低下、飛蚊症、充血、眼痛、羞明などがみられるが、2004年の日本における全国患者調査では、これらの眼症状が契機で本症が発見される場合が最も多かった¹²⁾。

本症は肉芽腫性汎ぶどう膜炎を呈し、慢性の経過をとりやすい。特徴的な臨床所見は次の通りである^{1-3,16,17)}。前眼部病変として①豚脂様角膜後面沈着物や虹彩結節（虹彩実質に生じるBusacca結節、瞳孔縁に生じるKoeppe結節）を伴う肉芽腫性前部ぶどう膜炎がみられ、隅角には②隅角結節・テント状周辺虹彩前癒着（tent-shaped peripheral anterior synechia : T-PAS）（ 1）がみられる。隅角結節は隅角にみられる半透明灰白色の肉芽腫で、広範囲に生じると眼圧上昇の原因となる。隅角結節が消失していく過程で、虹彩根部にテント状または台形状の癒着（PAS）を形成することがあり、炎症が沈静化した時期においても診断的価値が高い。後眼部病変として、硝子体には③塊状硝子体混濁（雪玉状硝子体混濁や、それが連なってできる数珠状硝子体混濁）が主に眼底下方にみられる。一方、びまん性硝子体混濁もよくみられ、濃厚な混濁の場合は視力低下の原因となる。また、眼底には④網膜血管周囲炎・血管周囲結節（ 2）、⑤蠟様網脈絡膜滲出斑・網脈絡膜萎縮病巣がみられる。網膜血管周囲炎は静脈主体であり、静脈走行に沿って分節状（カフスポタン状、竹節状）に散在性にみられる。眼底周辺部にみられることが多く、蛍光眼底造影で検出可能な程度の軽度なものから、血管閉塞を生じ、網膜出血や硝子体出血に至る重症のものまで様々である。血管周囲には小型の肉芽腫が散在する。網膜や脈絡膜には、蠟様（蠟をたらしめたような）滲出斑を特徴とする網脈絡膜炎が起り、病巣が癒着化すると、網脈絡膜萎縮

病巣となる。本症は慢性の経過をとるため、両者が混在していることが多い。頻度は低いが、特異性の高い眼所見として、⑥視神経乳頭肉芽腫・脈絡膜肉芽腫がみられることがある。ぶどう膜炎は寛解増悪を繰り返しながら、数年から十数年以上続く場合も少なくない。炎症が長期にわたると、併発白内障、続発緑内障、黄斑部病変（嚢胞様黄斑浮腫、網膜前膜）、網膜新生血の破綻による網膜硝子体出血などの眼合併症をきたす。

2) 検査手順

ルーチンの眼科検査として、視力測定、細隙灯顕微鏡検査、眼底検査を行う。散瞳剤点眼で瞳孔を開いた後、細隙灯顕微鏡検査で前房、隅角、前部硝子体などの前眼部病変を、眼底検査により硝子体病変や後眼部病変を観察する。また、眼圧上昇や続発緑内障をきたしやすいため、診察時には必ず眼圧測定をし、眼圧の高い症例には定期的に視野検査を行う必要がある。

眼底所見を詳細に把握するための検査として、フルオレセイン蛍光眼底造影（fluorescein angiography : FA）や光干渉断層計（optical coherence tomography : OCT）がある。FAは散瞳後、造影剤（フルオレセイン・ナトリウム）を静脈内投与し、暗室で眼底を連続して撮影する検査である。フルオレセイン色素は血液網膜関門を通過しないが、網膜血管内皮細胞や網膜色素上皮細胞に障害が生じると血管外や網膜下へ漏出し、強い蛍光を呈する。サルコイドーシスでは、網膜血管炎や網脈絡膜炎の程度や範囲を評価するために行う。網膜血管や網膜新生血管からの蛍光漏出、網膜血管壁の組織染、網膜色素上皮の萎縮による過蛍光、嚢胞様黄斑浮腫でみられる花卉様の色素貯留などが観察される。網膜や脈絡膜の肉芽腫は過蛍光を呈する。

OCTは低干渉ビームにより、網膜断層像が侵襲なく得られる装置である。散瞳しなくても実施可能な検査で、視力低下の原因となる嚢胞様黄斑浮腫や網膜前膜の検出に威力を発する。また、OCTで黄斑部網膜厚を定量化することで、客観的に経過や治療効果を評価できる。嚢胞様黄斑浮腫のOCT所見（図3）としては、網膜が厚くなり（網膜膨化）、中心窩付近に嚢胞様変化がみられる。時に漿液性網膜剥離が合併している。網膜前膜は、網膜表面に高反射として描出され、網膜膨化により中心窩の陥凹は消失していることが多い。網膜内肉芽腫は網膜内の高反射占拠性病変として描出できる。さらに、最新のOCTでは脈絡膜、強膜など深部組織の可視化により、脈絡膜肉芽腫も明瞭に観察できるようになっている。

眼科検査と同時に全身検査（血液検査、胸部画像検査、Gaシンチグラフィ、心電図など）（第II章参照）を行う。ぶどう膜炎を有する組織診断患者では、胸部画像やGaシンチグラフィの感度・特異度は高い¹⁸⁾。また、ぶどう膜炎を有する患者では、肺胞洗浄（BAL）検査でCD4/CD8比上昇がみられる頻度は3割弱と多くないが、胸部画像検査や血液検査に加えて行うことは有用であるとする報告がある¹⁹⁾。肺、皮膚、リンパ節などの生検については専門科にコンサルトする。

3) 確定診断の方法

下記(表1)²⁰⁾の6つの眼所見のうち、2つ以上の所見を認めた場合には「サルコイドーシス眼病変」を強く疑う^{16,17)}。しかし、これらの眼所見があっても、検査所見を満たさなければ「サルコイドーシス眼病変」とはいえないことに留意すべきである。サルコイドーシス眼病変がみられた場合、肺、皮膚、リンパ節など他臓器の生検を施行し、非乾酪性類上皮細胞肉芽腫を証明できれば組織診断群となる。その際、特徴的な検査所見や鑑別診断の検討を十分に行う。生検を行わない、または組織学的に肉芽腫が証明できない場合は全身検査を行い、診断基準に則って臨床診断をつける(第2章参照)。すなわち眼病変の他に肺病変または心病変、あるいはその両者が存在し、特徴的な検査所見 ①両側肺門リンパ節腫脹、②血清アンジオテンシン変換酵素(ACE)活性高値、または血清リゾチーム値高値、③血清可溶性インターロイキン-2受容体(sIL-2R)高値、④Gallium-67 citrate シンチグラフィ、または F-18 FDG-PET における著明な集積所見、⑤気管支肺胞洗浄検査でリンパ球比率上昇、CD4/CD8 比が3.5を越える上昇、の5項目中2項目以上陽性の場合、臨床診断群となる。

なお、既知の他の原因疾患によるぶどう膜炎(結核、ヘルペス性ぶどう膜炎、ベーチェット病、HTLV-1 関連ぶどう膜炎、ポスナー・シュロスマン症候群)や、眼内悪性リンパ腫を鑑別する必要がある。とくに高齢者の場合、眼内リンパ腫はサルコイドーシスと誤診されることの多い疾患であり²¹⁾、両者の鑑別には硝子体生検などが必要となる。

近年、眼科医がサルコイドーシスを診断するための国際基準として、「International Criteria for the Diagnosis of Ocular Sarcoidosis(first edition)」が提案された²²⁾。Clinical Signs Suggestive of Ocular Sarcoidosis(7項目)とLaboratory Investigations(5項目)を組み合わせて、Definite, Presumed, Probable, Possible Ocular Sarcoidosisに分類して診断する方法であり、日本の診断基準との整合性も高い²³⁾。

表1 サルコイドーシスを強く示唆する眼病変

-
- (1) 肉芽腫性前部ぶどう膜炎(豚脂様角膜後面沈着物、虹彩結節)
 - (2) 隅角結節またはテント状周辺虹彩前癒着
 - (3) 塊状硝子体混濁(雪玉状、数珠状)
 - (4) 網膜血管周囲炎(主に静脈)および血管周囲結節
 - (5) 多発するろう様網脈絡膜滲出斑または光凝固斑様の網脈絡膜萎縮病巣
 - (6) 視神経乳頭肉芽腫または脈絡膜肉芽腫
-

CQ 1 眼病変を強く示唆する臨床所見が2項目あり、サルコイドーシスが疑われましたが、血清 sIL-2R 上昇以外の特徴的な検査所見は満たしていません。硝子体混濁による視力低下が著しいため、ステロイド内服治療をおこないましたが、改善しません。このような場合はどうしたらよいでしょうか？

A 1 この症例はサルコイドーシスの診断がついていません。必要な検査所見を満たさず、臨床診断群に相当していない場合、診断をつけるためには他臓器の生検により類上皮細胞肉芽腫を証明することが必要です。一方、サルコイドーシスと似た眼所見を示す疾患の1つに眼内悪性リンパ腫があり、サルコイドーシス（疑い）としてステロイド内服治療がおこなわれている症例が時にあります。特に高齢者の場合、硝子体生検による細胞診や、硝子体液中のサイトカイン濃度（IL-10, IL-6）を調べることで両者の鑑別をすることが望ましいと考えられます。

4) 予後

概して視力予後は良好とされるが、高齢発症の場合は若年発症と比べて視力予後が不良とされる^{4, 24)}。高齢発症例では後眼部炎症の遷延や眼合併症が多くみられ、慢性に経過することが多いからである。視力予後不良因子としては、初診時視力が強く相関しており^{25, 26)}、眼炎症遷延化因子には高齢、眼外病変、ステロイド全身投与が相関している²⁶⁾という報告がある。海外の報告では、嚢胞様黄斑浮腫²⁷⁾や多発性脈絡膜炎（multifocal choroiditis）²⁸⁾が視力予後不良因子とされている。

5) 治療

5-1) 治療適応

他の多くのぶどう膜炎と同様に、サルコイドーシスによるぶどう膜炎に対しては不可逆的な眼組織障害およびそれによる視覚障害の発生を防止する事を目的に主にステロイドによる対症療法を行う事になるが、その治療の適応は、炎症の程度や発生部位、またサルコイドーシスが慢性疾患である事などを考慮して決定していくことになる。

治療の適応は、原則的に活動性のあるぶどう膜炎所見が存在する全ての場合となるが、炎症部位や程度によって点眼、局所注射、内服などを適宜使い分ける必要がある。

前眼部に局限した炎症や、前眼部病変に加えて、視機能に影響を与えない程度の軽度の硝子体混濁や後眼部病変がみられる場合は、ステロイド点眼薬および散瞳点眼薬で加療する。しかし、重篤な眼内炎症や不可逆的視機能障害をきたし得る眼内炎症、特に表1に示す様な眼所見に対してはステロイド薬内服またはトリアムシノロン後部テノン嚢下注射で加療する²⁹⁻³¹⁾。

一方、サルコイドーシスは時に無治療でも炎症を生じることなく長期間経過する場合がある。そのため、何らかの治療、あるいは自然経過により眼内の病変が完全に沈静化した場合、または

視機能障害の原因となっていない眼底周辺部に限局した病変（硝子体混濁、滲出性網脈絡炎、網膜血管炎、脈絡膜肉芽腫等）などは、無治療で経過観察を行うこともある。一方、自覚症状を伴わない炎症の再燃が、眼内組織に不可逆的構造変化を生じる可能性もある。その代表的例として、前房内炎症細胞浸潤を伴わない隅角結節形成が挙げられる。このような場合、充血、霧視、眼痛などの自覚症状を伴わずに隅角閉塞とそれに続く眼圧上昇を生じ、続発緑内障による視神経萎縮を生じた状態で発見される事がある。そのため、無治療の場合でも必ず年に数回の定期的な経過観察を行い、治療の適応について検討すべきである³²⁾。

CQ 2 眼病変を強く示唆する臨床所見を2項目満たしサルコイドーシスが疑われる症例で、強い黄斑浮腫などで治療が急がれる場合、全身検査前にステロイド治療を開始しても良いでしょうか？

A 2 ステロイド薬の内服などによる全身治療は各種全身検査に偽陰性を生じる可能性があり、確定診断前におこなうことは望ましくありません。また、ヘルペスウイルスやトキソプラズマなどの感染性ぶどう膜炎が除外できていない状態で強力なステロイド治療をおこなうことは、感染病原体の活性化と病状の重篤化を招く危険があります。全身への影響が少ない点眼薬治療をおこないながら全身検査を速やかに施行し、診断確定前にステロイドの局所注射や内服などの強力な治療を行う場合は、慎重なインフォームドコンセントを行ってください。

CQ 3 肺サルコイドーシス患者に対する眼病変スクリーニングをおこなったところ、広汎な網膜静脈炎を認めましたが、視力は良好で自覚症状もわずかです。眼病変に対する治療は必要でしょうか？

A 3 眼底後極部の網脈絡膜や視神経乳頭に病変がなく、眼底周辺部の血管炎のみであれば、眼病変に対する積極的治療は原則的には不要です。しかし、今後病変が拡大する可能性があるため、病状をよく説明した上で、定期的な経過観察を行ってください。また、無灌流領域をとまなう場合は慎重に観察し、網膜新生血管が形成される徴候があれば、無灌流領域に対する網膜光凝固治療が必要になります。虹彩炎や虹彩や隅角に結節がみられる症例では、通常ステロイドの点眼を行います。ステロイド点眼だけでも網膜周辺部の網膜血管炎が徐々に消退する症例があります。

CQ 4 眼病変に対する治療を開始して数年が経過し、眼内病変は完全に沈静化している様です。現在0.1%ベタメタゾン1日4回の点眼を継続していますが、治療はいつまで続ければよいでしょうか？

A 4 サルコイドーシスは長期的には再発を生じる事もあり得るため、白内障やステロイドリスポンダーによる眼圧上昇などの弊害が無ければ、0.1%ベタメタゾンは1日1~3回の点眼を可能な限り継続することが望ましいでしょう。しかし、上記の併発症が生じたり、患者さんの希望が

強い場合は中止も可能ですが、その場合でも再発に注意して継続的な経過観察を行ってください。

5-2) 点眼薬

眼病変に対する点眼薬は、消炎を目的としたステロイド点眼薬^{33, 34)}、瞳孔管理を目的とした散瞳薬^{30, 35)}の2つを主に用いる。

ステロイド点眼薬は、角膜、前房、隅角、虹彩、前部硝子体などの前眼部炎症に対する消炎効果を期待して使用される。我が国で用いられるステロイド点眼薬にはいくつかの種類があるが、その中で眼内移行が良好であり眼病変の治療に推奨されるのは、ベタメタゾンとデキサメタゾンである³⁶⁻³⁸⁾。具体的な使用例としては、豚脂様角膜後面沈着物、前房炎症、虹彩結節、隅角結節などの前眼部炎症に対して、0.1%ベタメタゾンまたは0.1%デキサメタゾンを、1日4回を標準として使用する。点眼回数は炎症の強さに応じて増減を行い、最大で1時間毎の点眼を行う^{29, 30, 35, 39, 40)}。しかし、ステロイド薬反応性に眼圧上昇を示す患者（ステロイドリスポンダー）が一定の割合で存在するため^{41, 42)}、ステロイド点眼薬の使用中には眼圧上昇に注意し、定期的な眼圧測定を行う必要がある。ステロイドリスポンダーに対してはステロイド点眼薬の減量や中止が必要となるが、炎症の状態によってはステロイド点眼薬の使用継続を余儀なくされる場合もある。そのような場合は、0.01%ベタメタゾン、0.02%デキサメタゾンなど低濃度のステロイド点眼薬への変更に加え、薬物療法や手術療法などによる眼圧下降治療も検討する。

散瞳薬による瞳孔管理には、既に虹彩後癒着を生じている症例に対する癒着解除を目的とする場合と、新たな虹彩後癒着の発生予防を目的とする場合がある。散瞳薬にはトロピカミドを用いる。新鮮な虹彩後癒着は1時間毎の頻回の散瞳薬点眼により解除が可能である。瞳孔結節による虹彩後癒着の発生が懸念される症例には、予防として、ステロイド点眼薬とともに1日4回程度の散瞳薬点眼を行う。軽度の前房炎症が存在する症例では、1日1回眠前の点眼を行う^{30, 35)}。

5-3) 経口ステロイド

5-3-1) 経口ステロイドの適応

眼病変は、原則としてステロイド薬局所投与と散瞳薬で治療する。しかし、表2のような重篤な眼病変がみられ、視機能障害の恐れがあり、特に局所療法で治療効果が不十分な場合には、経口ステロイド薬の投与を考慮する⁴³⁻⁴⁶⁾。

以下に、経口ステロイド薬投与の適応と考えられる眼所見を示す³¹⁾。

表2 経口ステロイド薬投与の適応と考えられる眼所見

-
- 1) 局所治療に抵抗する重篤な前眼部炎症（重症の虹彩毛様体炎、隅角または虹彩結節が大きく多数、あるいは虹彩上に新生血管を伴う場合）
 - 2) 高度の硝子体混濁
 - 3) 広範な滲出性網脈絡膜炎および網膜血管炎
 - 4) 網膜無血管領域を伴わない網膜あるいは視神経乳頭新生血管
 - 5) 黄斑浮腫
 - 6) 視神経乳頭炎、視神経乳頭肉芽腫
 - 7) 脈絡膜肉芽腫
-

5-3-2) 経口ステロイドの使用法

経口ステロイド薬の第一選択薬はプレドニゾロンで、初期投与量は 30-40mg/日、または 0.5mg/kg/日を原則とする。ただし、重症例では 60mg/日、または 1mg/kg/日相当の投与も考慮する³¹⁾。経口ステロイド薬の使用の際には副作用に注意する。まず初期投与量で 2 週間から 1 カ月投与し、眼病変の消退を確認しながら徐々に減量する。その後は 1~2 カ月毎に 5~10mg ずつ減量し、最終投与量は 2.5~5mg/日相当とし、1~数カ月続けて終了する。減量は病勢をみながら慎重に行う。治療効果の判定は、矯正視力を含む視機能の改善、および眼内病変の改善、沈静化、消失により判断する。全投与期間は 3 カ月から 1 年以上とするが、半年以上の投与が必要になることが多い。一方、表 1 に示すような眼内の肉芽腫性病変に対し経口ステロイド薬を投与した場合、症例によっては治療に速やかに反応して肉芽腫が縮小、消失し、その後も再燃しないことがある。このように眼内病変が速やかに改善する症例では、3 カ月程度で経口ステロイド薬の投与を中止することができる場合もある。

投与終了にあたっては、活動性眼病変の沈静化とともに全身検査データに留意する。経口ステロイド薬中止にあたっては、患者に中止後にぶどう膜炎が再燃する可能性を説明し、中止後も経過観察を続ける。

ステロイド薬の減量により眼病変の再燃が見られた場合には、ステロイド薬の投与量を適宜増量し、眼病変の消退を確認した上で、再び徐々に減量する。中には、減量すると再燃を繰り返すために、長期投与が必要な難治例がある。そのような症例では、低容量の経口ステロイド薬投与を長期間続けるか、または 5-4)、5-5)に記載されているステロイド薬の局所投与（後部テノン嚢下注射や硝子体内注射）、あるいはステロイド薬以外の免疫抑制剤およびその併用療法、硝子体手術を検討する。

CQ5 ステロイド薬の内服を減らしていくと炎症が再燃します。増量，減量を繰り返していますが，このような症例はどうしたらよいでしょうか？

A5 炎症の活動性が強い症例では，ステロイド薬を完全に中止するのは難しいことがあります。このような場合の治療法としては，全身的な副作用の問題がなければ10mg/日前後の低容量での内服継続，ステロイドリスポンダーでなければトリアムシノロン後部テノン嚢下注射の併用などの方法が考えられます。

また，低用量のステロイド薬にメトトレキサートを併用する方法を考えてもよいかもしれません。保険適応外使用になりますが，ステロイド節約効果があり，内科領域では低用量ステロイドと併用されることが最も多い薬剤です。あるいは，免疫抑制剤であるシクロスポリンとの併用療法が選択肢としてあげられます。しかしながら，ステロイド薬以外の薬剤のサルコイドーシスに対する有用性は未だ確立されていません。また，これらの薬剤のもつ副作用にも十分注意する必要があります。

CQ6 サルコイドーシスに伴うぶどう膜炎の重症例とはどのような症例でしょうか。また，どのように治療すればよいでしょうか？

A6 サルコイドーシスに伴うぶどう膜炎の重症例とは，十分な消炎治療を行わなければ不可逆的な視力障害を来す可能性が高いと考えられる状態です。具体的には，視神経乳頭肉芽腫や視神経乳頭炎，炎症性の虹彩新生血管による血管新生緑内障，後極部網膜の重篤な滲出性網脈絡膜炎などが挙げられます。

治療としては，通常量よりも多いプレドニゾロン 60mg/日または 1mg/kg/日程度で開始し，活動性眼病変の沈静化を確認しながら慎重に減量します。効果が不十分な場合は，トリアムシノロン後部テノン嚢下注射を併用します。さらに，トリアムシノロン硝子体内注射や，ステロイド薬にシクロスポリンまたはメトトレキサートを併用する方法を検討してもよいかもしれません。

5-4) トリアムシノロン後部テノン嚢下注射の適応と使用法

トリアムシノロン後部テノン嚢下注射はステロイド薬内服とならび有効な治療法のひとつである。鋭針または鈍針を用いて，トリアムシノロン 20mg~40mg を後部テノン嚢下へ注入する。びまん性硝子体混濁，嚢胞様黄斑浮腫などに対して有効であり⁴⁷⁻⁴⁹⁾，脈絡膜肉芽腫への有効性についての報告もみられる⁵⁰⁾。注射から約1か月後に最も有効性が示され，約3か月間の有効性が期待できる。副作用として白内障，眼圧上昇，眼球穿孔，眼瞼下垂などがみられる⁴⁷⁻⁴⁹⁾。ステロイド薬の局所投与（点眼もしくは結膜下注射）により眼圧上昇の既往ある症例，いわゆるステロイドリスポンダーに対しては十分注意する必要がある。

CQ 7 後眼部の眼病変に対する治療として、ステロイドの内服治療とトリアムシノロン後部テノン嚢下注射の選択で迷っています。それぞれの適応はどのように判断すればよいでしょうか？

A 7 どちらを使うべきかという明確な線引きはなく、個々の症例に合わせてどちらを使用するか検討します。両者を併用する場合があります。しかし、ステロイドリスポンダー、両眼性の後眼部病変、白内障のない有水晶体眼の場合は、ステロイドの局所注射よりも内服治療が望ましいと言えるでしょう。一方、高齢者や糖尿病、ウイルス性肝炎に罹患している場合、全身検査が未施行の場合などには、トリアムシノロン後部テノン嚢下注射の方が全身への作用が少なく望ましいと考えられます。

5-5) 経口ステロイド以外の薬物療法および手術治療

5-5-1) 経口ステロイド以外の薬剤

経口ステロイドよりも明らかに効果の優れた薬物治療はないのが現状あるが、何らかの理由でステロイドの効果が十分に得られない場合や、副作用によってステロイドの継続投与が困難な場合には他の薬物による治療が行われることがある。具体的にはシクロスポリン(免疫抑制薬)、メトトレキサート(代謝拮抗薬)⁵¹⁻⁵³⁾、最近ではリツキシマブ(抗体医薬)⁵⁴⁾、インフリキシマブ^{51,55)}やアダリムマブ(生物製剤)^{51,56,64)}などによる治療の報告がある。しかし、本邦ではこれらの薬剤の使用経験はほとんどなく、また多くは後ろ向き研究による評価にもとづいているか、少数例を対象とした症例報告にとどまっており、臨床的効果について科学的に有用性を実証した報告は少ない。近年、ステロイド薬の全身投与に反応するものの、減量に伴い再燃を繰り返す難治な非感染性ぶどう膜炎には、生物製剤であるアダリムマブの使用が可能となったが、サルコイドーシスに対する効果についてはまだ十分なコンセンサスは得られていない。また、同じ生物製剤でも、例えばエタネルセプトについてはぶどう膜炎症状を悪化させるとの報告も散見されるため、注意を要する⁵⁷⁻⁵⁹⁾。

5-5-2) 合併症・続発症に対する手術療法

併発白内障については、進行に伴って一定以上の視機能が低下してきた時点で通常の白内障手術と同様、超音波水晶体乳化吸引術が行われる^{60,61)}。ただし、手術は薬物療法等により十分に消炎した状態で行うことが望ましい。

続発緑内障に対する治療はプロスタグランジン製剤、βブロッカー、炭酸脱水酵素阻害薬などの点眼薬、もしくは短期的には炭酸脱水酵素阻害薬の内服などの薬物療法が基本となるが、これらの薬物治療のみでは眼圧下降が十分でない場合や視野障害が進行していく場合には手術療法が行われることがある⁶²⁾。続発緑内障の発症機序(眼圧上昇の原因)によって手術方法も異なるが、線維柱帯切除術を基本とし、病態に応じて線維柱帯切開術、周辺虹彩切除術や隅角癒着解離術などが行われる。

網膜前膜⁶³⁾や、網膜硝子体の増殖性変化などに対しては硝子体手術が行われることがあるが、術後に再発を来すこともある。

蛍光眼底造影検査で網膜に広範な無還流領域がみられた場合には、新生血管発生の抑制を目的とした網膜光凝固が行われることがある。

5-5-3) 硝子体手術

ステロイド薬の局所ならびに全身投与などによる治療に抵抗する硝子体混濁や、これらの薬物療法によって眼内炎症の活動性は鎮静化したものの、視機能に影響を及ぼすほどの混濁が眼内に残存している場合には、この混濁を機械的に除去し、清明な眼内空間(中間透光体)を再建する目的で硝子体切除術が行われることがある⁶⁴⁾。本来、炎症眼に対して手術操作による機械的刺激が加わることは望ましいことではないが、最近の硝子体手術はきわめて低侵襲に行うことが可能となってきたことから、薬物療法などで炎症がある程度コントロールされている状態であれば、手術によって引き起こされる炎症は限定的と考えてよい。また、術中にステロイドの懸濁液(トリアムシノロン アセトニド)を使用することによって、より安全、確実に硝子体を切除することも可能となってきた⁶⁵⁾。

硝子体手術の利点は、炎症による眼内の混濁を除去することによって視機能の改善がもたらされることに加え、眼内に滞留する炎症性サイトカインなども廓清されることで病態の改善が期待されること、さらに切除された硝子体中の細胞を解析⁶⁶⁾することによって診断の確認ができることといった利点もある。

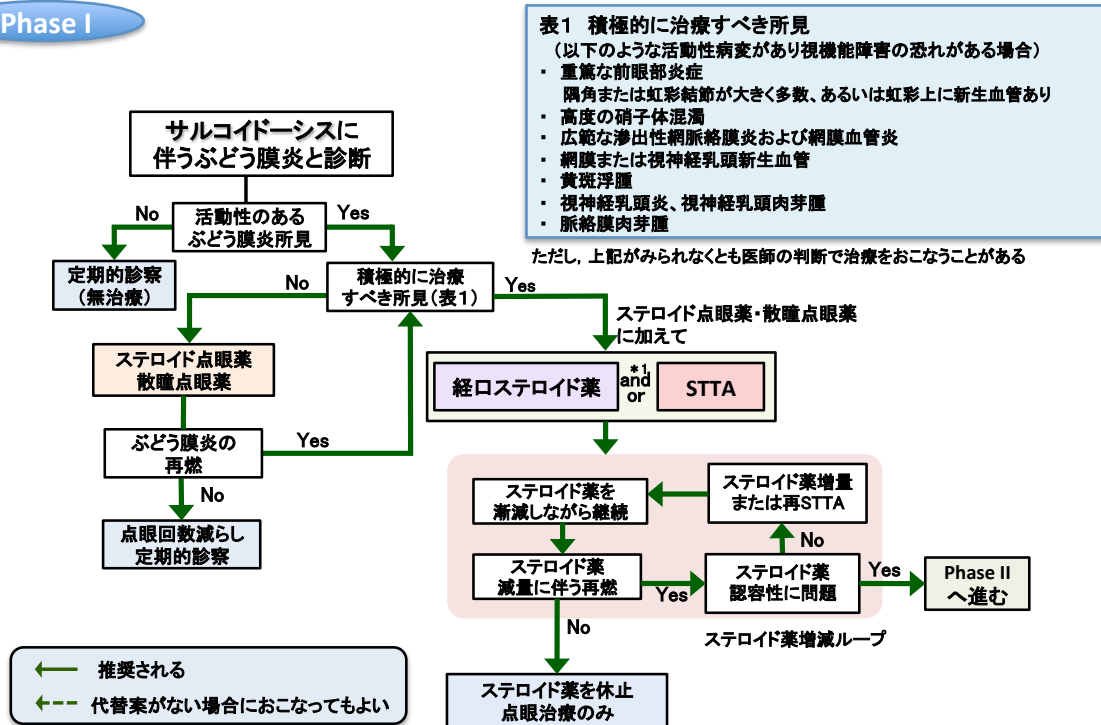
なお、症例によっては薬物療法に抵抗する嚢胞様黄斑浮腫についても硝子体手術が奏功する場合がある⁶⁷⁾。

CQ 8 硝子体手術が適応となるのはどのような場合でしょうか？

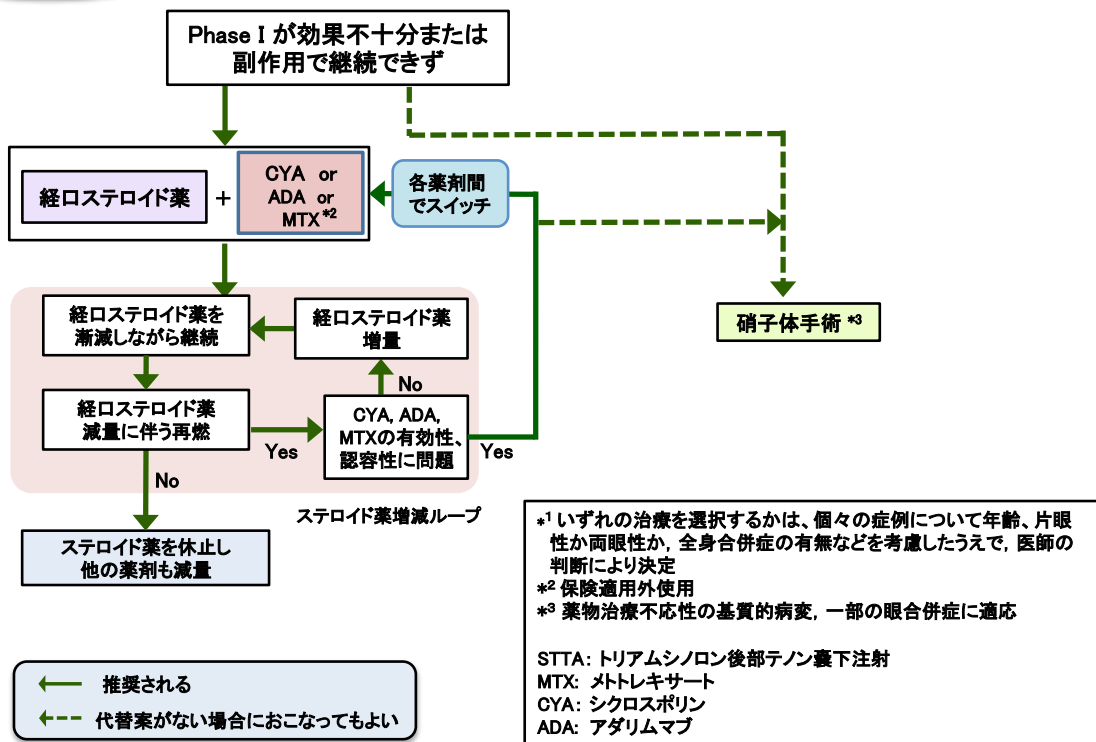
A 8 慢性的な眼内炎症の結果、ステロイド治療などに反応しない混濁が眼内に残存してしまい、霧視などの視覚障害をきたしている場合や、網膜(黄斑)の上に膜状物が形成(網膜前膜)、物が歪んで見えたり、視力の低下を来した時などには硝子体手術の適応となります。また、ステロイド薬をはじめとする薬物療法の効果に乏しい網膜のむくみ(黄斑浮腫)にも硝子体手術が奏功することがあります。悪性リンパ腫との鑑別が困難な場合には診断目的に硝子体切除をおこなうことがあります。なお、一定の年齢(60歳前後)以上の方に硝子体手術を行うと、多くの場合、術後に白内障が進行してしまうので、水晶体の混濁が軽度であっても硝子体手術と同時に白内障の手術が行われることもあります。

眼サルコイドーシスの治療手順

Phase I



Phase II



文献

- 1) Jamilloux Y, Kodjikian L, Broussolle C, et al. Sarcoidosis and uveitis. *Autoimmun Rev.* 2014; 13(8): 840-849.
- 2) Ohara K, Okubo A, Sasaki H. Intraocular manifestations of systemic sarcoidosis. *Jpn J Ophthalmol* 1992; 36: 452-457.
- 3) Matuo T, Fujiwara N, Nakata Y. First presenting signs or symptoms of sarcoidosis in a Japanese population. *Jpn J Ophthalmol* 2005; 49: 149-152.
- 4) Rothova A, Alberts C, Glasius E, et al. Risk factors for ocular sarcoidosis. *Doc Ophthalmol Adv Ophthalmol.* 1989; 72:287-296.
- 5) Sawahata M, Sugiyama Y, Nakamura Y, et al. Age-related and historical changes in the clinical characteristics of sarcoidosis in Japan. *Respir Med.* 2015; 109(2): 272-278.
- 6) Stern B.J, Krumholtz A, Johns C, et al. Sarcoidosis and its neurological manifestations. *Arch. Neurol.* 1985 ; 42 : 909-917.
- 7) 藤原みづ季, 石原麻美, 澁谷悦子, 他. 高齢者のぶどう膜炎の臨床統計. *臨眼* 2013; 67(5): 783-787.
- 8) Jamilloux Y, Bonnefoy M, Valeyre D, et al. Elderly-Onset Sarcoidosis: Prevalence, Clinical Course, and Treatment. *Drugs Aging* 2013; 30: 969-978.
- 9) Varron L, Cottin V, Schott AM, et al. Late-onset sarcoidosis: a comparative study. *Medicine(Baltimore)* 2012; 91(3): 137-143.
- 10) Evans M, Sharma O, LaBree L, et al. Differences in clinical findings Between Caucasians and African Americans with biopsy-proven sarcoidosis. *Ophthalmology* 2007; 114: 321-333.
- 11) Birnbaum AD, Oh FS, Chakrabarti A, et al. Clinical features and diagnostic evaluation of biopsy-proven ocular sarcoidosis. *Arch Ophthalmol.* 2011; 129(4): 409-413.
- 12) 森本泰介, 吾妻安良太, 阿部信二, 他. 2004年サルコイドーシス疫学調査. *日サ会誌*, 2007; 27: 103-108.
- 13) Goto H, Mochizuki M, Yamaki K, et al. Epidemiological survey of intraocular inflammation in Japan. *Jpn J Ophthalmol* 2007; 51: 41-44.
- 14) Ohguro N, Sinoda K, Takeuchi M, et al: The 2009 prospective multi-center epidemiologic survey of uveitis in Japan. *Jpn J Ophthalmol* 2012; 56: 432- 435.
- 15) Grajewski RS, Caramoy A, Frank KF, et al. Spectrum of uveitis in a German tertiary center: Review of 474 consecutive patients. *Ocul Immunol Inflamm* 2015; 11: 1-7.
- 16) Asukata Y, Ishihara M, Hasumi Y et al. Guideline for the diagnosis of ocular sarcoidosis. *Ocul Immunol Inflamm* 2008; 16: 77-81.
- 17) Kawaguchi T, Hanada A, Horie S, et al. Evaluation of characteristics ocular signs and systemic investigations in ocular sarcoidosis. *Jpn J Ophthalmol* 2007; 51: 121-126.
- 18) 石原麻美, 飛鳥田有里, 木村綾子, 他. サルコイドーシス臨床診断基準の見直し. *眼紀* 2006; 57: 114-118.

- 19) Casper LE, Ebraert H, Makhoul D, et al. Broncho-alveolar lavage (BAL) for the diagnosis of sarcoidosis. *Ocul Immunol Inflamm* 2014; 22(2): 102-109.
- 20) 日本サルコイドーシス・肉芽腫性肺疾患学会：サルコイドーシスの診断基準と診断の手引き-2006. *日サ会誌*, 2007; 27: 89-102.
- 21) Birnbaum AD, Huang W, Sahin O, et al. Ocular sarcoidosis misdiagnosed as primary intraocular lymphoma. *Retina*. 2010; 30(2): 310-316.
- 22) Herborn CP, Rao NA, Mochizuki M, members of Scientific Committee of First international Workshop on Ocular Sarcoidosis. International criteria for the diagnosis of ocular sarcoidosis: results of the first International Workshop On Ocular Sarcoidosis (IWOS). *Ocul Immunol Inflamm* 2009; 17: 160-169.
- 23) Takase H, Shimizu K, Yamada Y et al. Validation of international criteria for the diagnosis of ocular sarcoidosis proposed by the first International Workshop On Ocular Sarcoidosis. *Jpn J Ophthalmol* 2010; 54: 529-536.
- 24) 加賀玲子, 石原麻美, 水木信久, 他：高齢者のサルコイドーシスに伴うぶどう膜炎の検討. *日本眼科紀要* 2005 : 56: 542-546.
- 25) 石原麻美, 鳥山聖子, 内尾英一, 他：サルコイドーシス眼所見の多変量解析による検討. *日本眼科紀要* 2003: 54(1): 27-30.
- 26) 中野聡子, 池脇淳子, 池辺徹, 他：サルコイドーシスの予後—眼科的見地から. *臨眼* 2005: 59(7): 1073-1077.
- 27) Miserocchi E, Modorati G, Matteo F, et al. Visual outcome in ocular sarcoidosis: retrospective evaluation of risk factors. *Eur J Ophthalmol* 2011; 21 (6); 2180-2186.
- 28) Lobo A, Barton K, Minassian D, et al. Visual loss in sarcoid-related uveitis. *Clin Exp Ophthalmol* 2003; 31: 310-316.
- 29) Baughman RP, Lower EE, Kaufman AH. Ocular sarcoidosis. *Semin Respir Crit Care Med* 2010; 31: 452-462.
- 30) Rothova A. Ocular involvement in sarcoidosis. *Br J Ophthalmol*. 2000; 84: 110-116.
- 31) 日本サルコイドーシス/肉芽腫性疾患学会サルコイドーシス治療ガイドライン策定委員会. サルコイドーシス治療に関する見解-2003. *サルコイドーシス/肉芽腫性疾患* 2003; 23: 105-114.
- 32) Simpson GV. Diagnosis and treatment of uveitis in association with sarcoidosis. *Trans Am Ophthalmol Soc*. 1968; 66: 117-141.
- 33) Loteprednol Etabonate US Uveitis Study Group. Controlled evaluation of loteprednol etabonate and prednisolone acetate in the treatment of acute anterior uveitis. *Am J Ophthalmol*. 1999; 127: 537-544.
- 34) Foster CS, Alter G, DeBarge LR, et al. Efficacy and safety of rimexolone 1% ophthalmic suspension vs 1% prednisolone acetate in the treatment of uveitis. *Am J Ophthalmol*. 1996; 122:

- 171-182.
- 35) Islam N, Pavesio C. Uveitis (acute anterior). *BMJ Clin Evid.*2010; 2010: 0705.
 - 36) Kupferman A, Leibowitz HM. Penetration of fluorometholone into the cornea and aqueous humor. *Arch Ophthalmol.* 1975; 93: 425-427.
 - 37) McGhee CN, Watson DG, Midgley JM, et al. Penetration of synthetic corticosteroids into human aqueous humour. *Eye* 1990; 4 (Pt 3): 526-530.
 - 38) Watson DG, McGhee CN, Midgley JM, et al. Penetration of topically applied betamethasone sodium phosphate into human aqueous humour. *Eye* 1990; 4 (Pt 4); 603-606.
 - 39) Statement on sarcoidosis. Joint Statement of the American Thoracic Society (ATS), the European Respiratory Society (ERS) and the World Association of Sarcoidosis and Other Granulomatous Disorders (WASOG) adopted by the ATS Board of Directors and by the ERS Executive Committee, February 1999. *Am J Respir Crit Care Med.* 1999; 160: 736-755,
 - 40) Costabel U. Sarcoidosis: clinical update. *Eur Respir J Suppl.* 2001;32: 56s-68s.
 - 41) Jones R, 3rd, Rhee DJ. Corticosteroid-induced ocular hypertension and glaucoma: a brief review and update of the literature. *Curr Opin Ophthalmol.*2006; 17: 163-167.
 - 42) Tripathi RC, Parapuram SK, Tripathi BJ, et al. Corticosteroids and glaucoma risk. *Drugs Aging* 1999; 15: 439-450.
 - 43) 大原國俊：サルコイドーシスに対するステロイド療法の適応と限界：眼サルコイドーシスにおけるステロイド全身投与。 *日サ会誌* 1993; 12: 27-28.
 - 44) Murray PI, Bodaghi B, Sharma OP. Systemic treatment of sarcoidosis. *Ocul Immunol Inflamm.* 2011; 19(2): 145-50.
 - 45) Takada K, Ina Y, Noda M, et al. The clinical course and prognosis of patients with severe, moderate or mild sarcoidosis. *J Clin Epidemiol.* 1993; 46(4): 359-66.
 - 46) Bonfioli AA, Orefice F. Sarcoidosis. *Semin Ophthalmol.* 2005; 20(3): 177-82.
 - 47) Sen HN, Vitale S, Gangaputra SS, et al. Periocular corticosteroid injections in uveitis: effects and complications. *Ophthalmology* 2014; 121: 2275-86. (エビデンスレベル 4a)
 - 48) Riordan-Eva P and Lightman S., Orbital floor steroid injections in the treatment of uveitis. *Eye* 1994; 8: 66-9. (エビデンスレベル 4b)
 - 49) Yoshikawa K, Kotake S, Ichiishi A, et al. Posterior sub-Tenon injections of repository corticosteroids in uveitis patients with cystoid macular edema. *Jpn J Ophthalmol.* 1995; 39: 71-6. (エビデンスレベル 4b)
 - 50) Kumar V, Gupta T, Jain S, et al. Posterior sub-Tenon's triamcinolone in choroidal granuloma due to probable ocular sarcoidosis. *Oman J Ophthalmol.* 2013; 6: 127-8.
 - 51) Baughman RP, Lower EE, Ingledue R. Management of ocular sarcoidosis. *Sarcoidosis Vasc Diffuse*

- Lung Dis. 2012; 29: 26-33.
- 52) Shetty AK, Zganjar BE, Ellis GS Jr, et al. Low-dose methotrexate in the treatment of severe juvenile rheumatoid arthritis and sarcoid iritis. *J Pediatr Ophthalmol Strabismus* 1999; 36: 125-128.
 - 53) Dev S, McCallum RM, Jaffe GJ. Methotrexate treatment for sarcoid-associated panuveitis. *Ophthalmology* 1999; 106: 111-118.
 - 54) Lower EE, Baughman RP, Kaufman AH. Rituximab for refractory granulomatous eye disease. *Clin Ophthalmol*. 2012; 6: 1613-618.
 - 55) Riancho-Zarrabeitia L, Calvo-Río V, Blanco R, et al. Anti-TNF- α therapy in refractory uveitis associated with sarcoidosis: Multicenter study of 17 patients. *Semin Arthritis Rheum*. 2015; 45(3): 361-368.
 - 56) Erckens RJ, Mostard RL, Wijnen PA, et al. Adalimumab successful in sarcoidosis patients with refractory chronic non-infectious uveitis. *Graefes Arch Clin Exp Ophthalmol* 2012; 250: 713-720.
 - 57) Hashkes PJ, Shajrawi I. Sarcoid-related uveitis occurring during etanercept therapy. *Clin Exp Rheumatol*. 2003; 21: 645-646.
 - 58) Suzuki J, Goto H: Uveitis associated with sarcoidosis exacerbated by etanercept therapy. *Jpn J Ophthalmol*. 2009; 53: 439-440.
 - 59) Gardeazaba J, Berasategui B, Martinez-Alday N, et al.: Sarcoid intermediate uveitis following etanercept treatment: a case report and review of the literature. *Ocul Immunol Inflamm*. 2012; 20: 44-48.
 - 60) Estafanous MF, Lowder CY, Meisler DM, et al. Phacoemulsification cataract extraction and posterior chamber lens implantation in patients with uveitis. *Am J Ophthalmol*. 2001; 131: 620-625. (エビデンスレベル 4)
 - 61) Ram J, Gupta A, Kumar S, et al. Phacoemulsification with intraocular lens implantation in patients with uveitis. *J Cataract Refract Surg*. 2010; 36: 1283-1288. (エビデンスレベル 4)
 - 62) Iwao K, Inatani M, Seto T, et al. Long-term outcomes and prognostic factors for trabeculectomy with mitomycin C in eyes with uveitic glaucoma: a retrospective cohort study. *J Glaucoma*. 2014; 23: 88-94. (エビデンスレベル 4)
 - 63) Kiryu J, Kita M, Tanabe T, et al. Pars plana vitrectomy for epiretinal membrane associated with sarcoidosis. *Jpn J Ophthalmol* 47: 2003: 479-483.
 - 64) Ieki Y, Kiryu J, Kita M, et al. Pars plana vitrectomy for vitreous opacity associated with ocular sarcoidosis resistant to medical treatment. *Ocul Immunol Inflamm*. 2004; 12: 35-43. (エビデンスレベル 4)
 - 65) Sonoda KH, Enaida H, Ueno A. Pars plana vitrectomy assisted by triamcinolone acetonide for

- refractory uveitis: a case series study. *Br J Ophthalmol.* 2003; 87: 1010-1014. (エビデンスレベル 4)
- 66) Kojima K, Maruyama K, Inaba T, et al. The CD4/CD8 ratio in vitreous fluid is of high diagnostic value in sarcoidosis. *Ophthalmology* 2012; 119: 2386-2392.
- 67) Kiryu J, Kita M, Tanabe T, et al. Pars plana vitrectomy for cystoid macular edema secondary to sarcoid uveitis. *Ophthalmology* 2001; 108: 1140-1144.