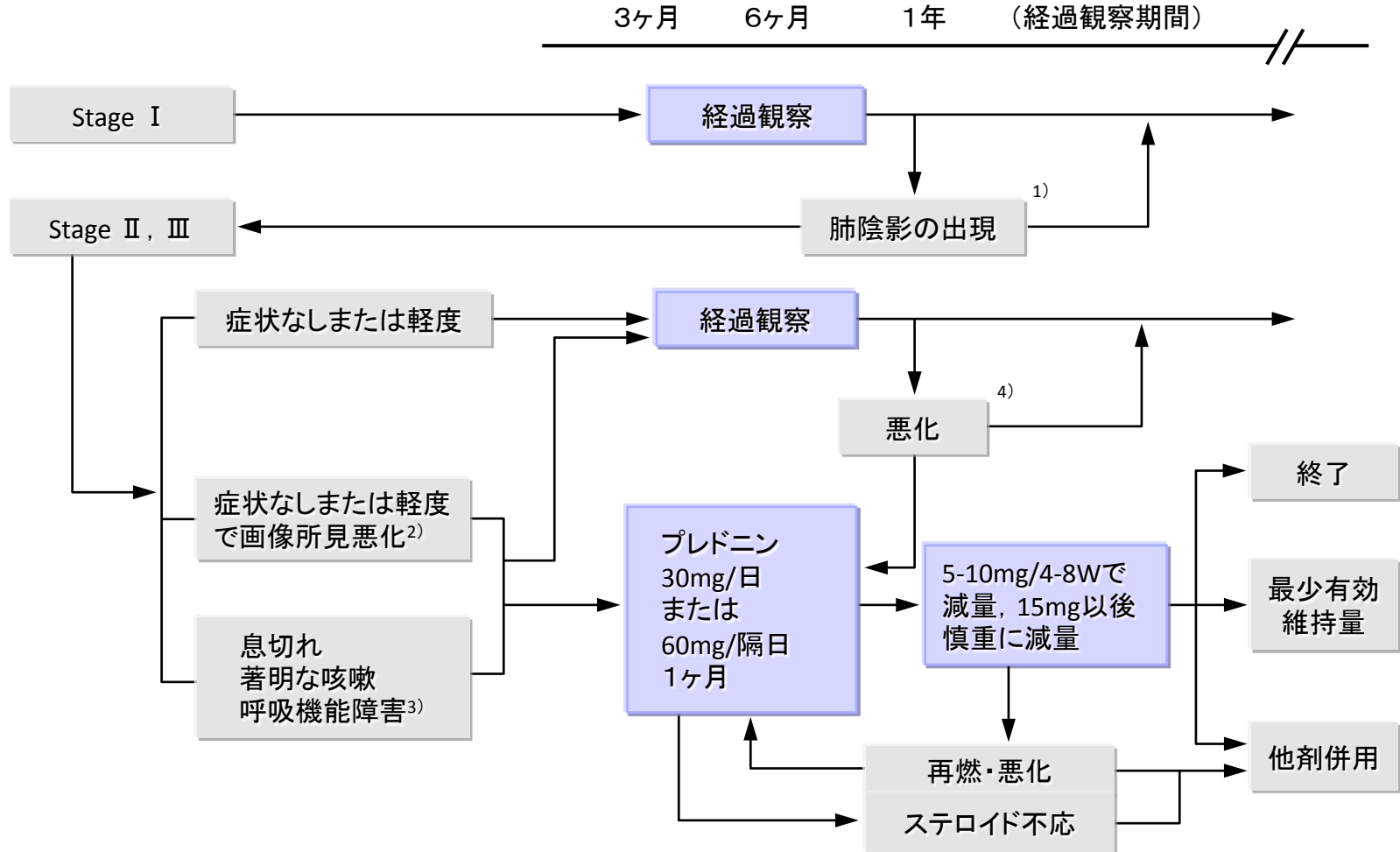


肺サルコイドーシスの治療手順



- 1) 肺陰影の出現: 新たな肺野の陰影が出現した場合.
- 2) 画像所見の悪化: 胸部CTでの太い気管支・血管周囲の肥厚, 無気肺の悪化であり, 胸部X線での肺野の粒状影や綿花陰影の増悪ではステロイドは使用せずに経過を見る.
- 3) 呼吸機能障害: %VC 80%以下, 一秒率 70%以下, PaO₂ 59 torr以下を参考にする.
- 4) 悪化: 臨床所見, 自覚症状の増悪, 肺野病変の増悪.